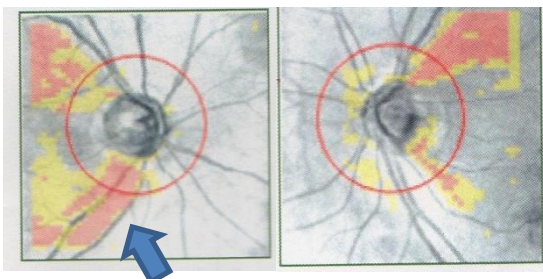


視神経乳頭の OCT 画像による解析

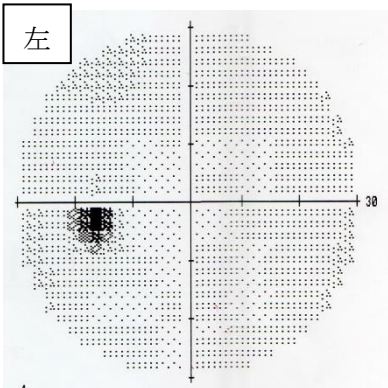
右眼

左眼



右

両眼とも視神経乳頭から出ているピンク色を示した変化が神経線維束欠損という神経が薄くなっている部分を表す。
数値的には右目の下方 (矢印) が特に神経線維が薄くなっていた。



視野検査の結果を示す。
右眼には鼻側に青い矢印で示すような暗点を認める。一方、左眼には認めない。また両眼に認める黄色い矢印が示した暗点はマリオット盲点といい、視神経乳頭の部分を表している正常な暗点である。